

# Individuelles Praxiskonzept – Laser

Ein Schlüssel zum therapeutischen und betriebswirtschaftlichen Praxiserfolg

Autoren: Dr. Frank Liebaug (Prof. Hangzhou University, China), Dr. Ning Wu

Die Laserzahnheilkunde hat in den letzten Jahren eine rasante Entwicklung innerhalb der Zahnmedizin erfahren. Heute bereichert die Nutzung von Lasergeräten auf wertvolle Art und Weise das gesamte zahnärztliche Behandlungsspektrum und unterstützt konventionelle oder auch konservative Therapieverfahren. Dadurch erlangt der Behandler in seiner Therapie mehr Sicherheit und für den Patienten kann oft in schonender Art und Weise ein besseres klinisches Ergebnis erzielt werden. Nachfolgend stellen die Autoren verschiedene Möglichkeiten anhand klinischer Fallbeispiele vor.

Gerade für die in eigener Praxis niedergelassenen Kolleginnen und Kollegen ist es wichtig, sich mit den Möglichkeiten, aber auch Grenzen der modernen Laserzahnheilkunde zu befassen und eine Anregung für die mögliche Umsetzung im individuellen Praxiskonzept zu gewinnen.

## Indikationsbereiche des Lasers

Einsatzgebiete von Lasergeräten in der oralen Therapie sind heute im Bereich von Diagnostik, Karies- und Hartgewebsentfernung, Parodontologie, antimikrobieller photodynamischer Therapie von Mundschleimhautrekrankungen, Endodontie, Implantologie und Vorbereitung von Suprakonstruktionen, Periimplantitistherapie (Abb. 2), hochwertiger Prothetik, laserunterstützter Kinderzahnheilkunde, Prophylaxe, Bleaching und nicht zuletzt in der ästhetischen Zahnheilkunde zu finden.

## Die Wellenlänge bestimmt die jeweilige Indikation

Allerdings gibt es nicht ein Gerät für alle Anwendungsgebiete und Indikationen, sondern vielmehr wird die Indikation durch die jeweilige Wellenlänge des Lasers bestimmt. So ist die

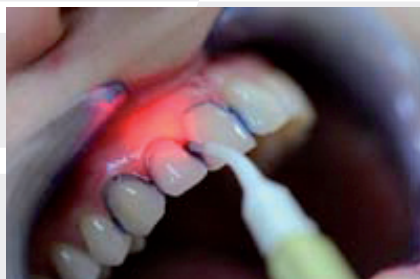

Abb. 1: Antimikrobielle photodynamische Therapie bei marginaler Parodontitis.

Karies- und Hartgewebsentfernung eine Domäne des Er:YAG-Lasers. Da es sich bei diesen Geräten um High-End-Entwicklungen handelt, sind diese mit entsprechend hohen Investitionskosten für die zahnärztliche Praxis verbunden. Vom Behandler richtig eingesetzt und in das tägliche Behandlungskonzept integriert, ist die Nutzung solcher Geräte langfristig therapeutisch, aber auch betriebswirtschaftlich sinnvoll.

In den letzten Jahren haben verschiedene Dentallasersysteme in der Therapie der Parodontitiden Bedeutung erlangt. Prinzipiell ist eine Laseranwendung aber nur als Ergänzung der konventionellen systematischen Therapie zu sehen, wenn auch der Bereich der nichtchirurgischen Parodontaltherapie mittlerweile durch die Laserapplikation erweitert werden konnte. Bevor Lasergeräte zum Einsatz kommen, muss der Patient im Sinne einer vollständigen Initialtherapie vorbereitet sein. Mit den jüngsten Entwicklungen auf dem Gebiet der Lasertechnik erscheint es vorstellbar, dass auch die Entfernung von Konkrementen mithilfe des Lasers vorgenommen werden kann.

## Der Laser wirkt bakterizid und unterstützt die Heilung des Gewebes

In erster Linie macht man sich allerdings die bakterizide Wirkung einer bestimmten Wellenlänge zunutze. Zahlreiche Studien und Veröffentlichungen aus den verschiedensten Bereichen der Zahnmedizin haben nachgewiesen, dass Laser im Infrarotbereich eine ausgezeichnete antibakterielle Wirkung aufweisen und auch in der Lage sind, bakterielle Toxine zu deaktivieren. Diese Wirkung entfaltet sich bereits bei einer Abgabeleistung, die deutlich unterhalb der Schwelle für eine

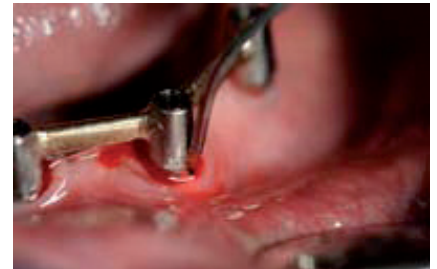

Abb. 2: Laser zur Periimplantitistherapie, 17 Jahre post implantationem und Stegversorgung.

thermische Schädigung von Weich- und Hartgewebe liegt. Dünne und flexible Lichtleitersysteme leiten die Laserstrahlung an nahezu jeden gewünschten Ort und lassen sich selbst im Bifurkationsbereich von Molaren gut verwenden. Es liegt daher nahe, sich dieser Vorteile im Zusammenhang mit einer systematischen Parodontaltherapie zu bedienen. Wird die abgegebene Leistung erhöht, kann mit einem Nd:YAG- oder Diodenlaser auch Taschenepithel im Sinne einer geschlossenen Kürettage entfernt werden. Die Taschendeckontaminierung mit Laser ist deshalb auch bei einer akuten lokalen Parodontitis sehr effektiv.



Hier geht es zum LaserHF Video

<http://www.youtube.com/watch?v=q9shWCT1Udc>

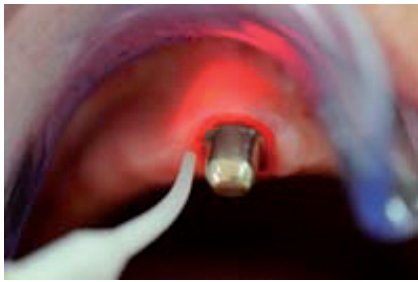

Abb. 3: Taschendekontaminierung an Teleskopzahn mit dem Laser.

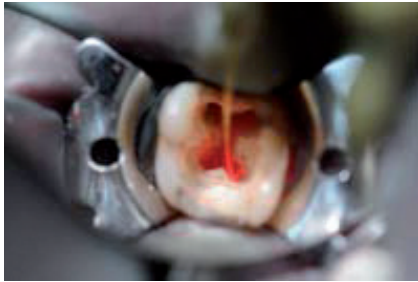


Abb. 4: Laserdekontamination der Wurzelkanäle am Molaren unter Kofferdam.

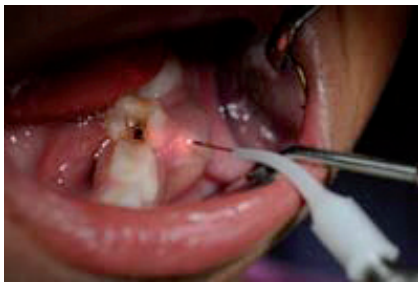

Abb. 5: Laserinzision bei akutem submukösem Abszess im Milchgebiss.

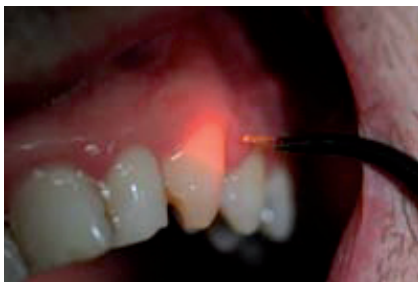

Abb. 6: Laseranwendung bei der Desensibilisierung überempfindlicher Zahnflächen.

Abb. 7: Der in unserer Praxis und Beispielen verwendete LaserHF.

### Vorteile der laserunterstützten PA-Therapie

In den meisten Praxen werden sich deshalb gerade im Bereich der Parodontologie und der laserunterstützten Endodontie die Vorteile für den Zahnarzt, aber auch den Patienten schnell offenbaren. Auf dem Gebiet der laserunterstützten Parodontaltherapie bedeutet das:

- keine Blutung nach Ablauf der Behandlung, selbst bei Patienten mit Gerinnungsstörung oder bei Einnahme von Antikoaganzien\*
- deutlich geringerer Anästhesiebedarf
- angenehme und leichtere Behandlung
- besserer, reizloser Heilungsverlauf
- deutlich geringere postoperative Schmerzen
- Essen und Trinken bereits nach Abklingen der Anästhesie möglich
- geringere postoperative Hypersensibilität der Zahnhälse durch Verschluss der Dentinkanälchen
- Keimreduktion in der parodontalen Tasche (Abb. 3).

### Vorteile der laserunterstützte Endo-Behandlung

Aber auch die Erfolgsrate in der endodontischen Therapie lässt sich durch konsequente Laseranwendung deutlich steigern und damit chirurgische Eingriffe bis hin zu notwendigen Zahnentfernungen bei klinischen Misserfolgen vermeiden (Abb. 4). Ein wesentlicher Vorteil ist die mit bis zu 99% angegebene Keimreduktion im WK sofort nach Laserlichteinwirkung und damit verbunden:

- evtl. keine medikamentöse Einlage
- Zeitersparnis, oft vollständige Behandlung in nur einer Sitzung

- Verschluss der apikale Dentinkanälchen
- Vermeidung von Wurzelspitzenresektionen.

### Klinische Beispiele

In den nachfolgend angeführten Fallbeispielen soll nur eine kleine Auswahl der Behandlungsmöglichkeiten, ohne Anspruch auf Vollständigkeit, gezeigt werden, um die interessierten Kollegen zur Integration innovativer Methoden in die tägliche Praxis zum Wohle ihrer Patienten zu ermuntern. Dabei ist nicht zu unterschätzen, dass gerade Kinder und sehr ängstliche, schmerzempfindliche Patienten diesen Behandlungsmethoden sehr aufgeschlossen gegenüber stehen. Als Beispiel sei hier die Inzision eines akuten submukösen Abszesses im Milchgebiss angeführt (Abb. 5). Aber auch die relativ häufig in der zahnärztlichen Praxis auftretenden Fälle von Herpes labialis oder schmerzhafter Stomatitis aphthosa sprechen klinisch sehr gut auf die orale Lasertherapie an. Überempfindliche Zahnflächen lassen sich effektiv im Non-Kontaktverfahren behandeln (Abb. 6). Auf dem aktuellen Dentalmarkt fällt es dem Neueinsteiger möglicherweise schwer, das richtige Gerät für die eigene Praxis zu finden. Neben Geräten, die nur über einen Laser einer bestimmten Wellenlänge verfügen, gibt es seit mehr als einem Jahr auch ein Kombinationsgerät, den LaserHF® (Abb. 7), mit dem wir in unserer Praxis behandeln. Dieses Gerät beinhaltet neben einem Diodenlaser von 975 nm Wellenlänge noch einen Low-Level-Laser mit 660 nm und zusätzlichem Hochfrequenzchirurgieteil zum Schneiden und Koagulieren.

